中 国 科 学
1982 年 1 月　　B 辑　　第 1 期

# 成年大白鼠大脑皮层神经细胞的有丝分裂

徐　　静
（首都中国医科大学组织胚胎教研组，北京）

**摘　　要**

本文采用的实验动物为生后 4—5 月成年大白鼠，体重约 150—200 克．在乙醚麻醉下施行脑皮层部分切除术，手术后 1—30 天将动物杀死，取脑，用组织学和组织化学方法进行处理和观察研究．

在损伤的附近观察到了神经细胞有丝分裂像．神经元有丝分裂的过程和其它组织细胞一样，可以分成四个期——前期、中期、后期和末期．然而明显区别于神经胶质和其它种组织细胞的是：它们有突起，即树突和轴突，而多数分裂的神经元都是大脑皮层第 II 和 V 板层的典型的锥体细胞．另一特征是分裂的神经元的胞质含有尼氏小体．

成年高等动物的神经元是否有分裂和再生的能力一直是有争论，而至今尚未得到解决的问题．

五十年代以来，苏联开始有较多的科学工作者承认，成年高等动物神经细胞能分裂．他们先后在交感神经节、脊神经节、小肠的神经丛以及中枢神经系统内观察到了双核、多核及无丝分裂的神经元．这些工作 Иванов 教授[1]于 1960 年已进行过综述，本文不赘述．虽然在这方面有许多报告，但关于成年高等动物的神经细胞能分裂，仍未得到广泛的承认，甚至还有许多怀疑和反对，如 Жаботинский[2]．近年来，关于中枢神经系统再生的研究[3—5,6—12]亦只限于神经纤维再生过程的观察，而未涉及神经细胞体分裂和再生的问题．

1957 年以来[13—15]，我们对成年大白鼠和猴的大脑皮层做了一系列的实验，并观察到神经细胞有丝分裂的全过程．本文主要报道成年大白鼠大脑皮层部分损伤时所出现的神经细胞有丝分裂像．

## 一、材料和方法

采用 200 只生后 4—5 月的成年大白鼠，体重约 150—200 克，分成十组，每组 20 只，其中一组为正常对照．皮层损伤的方法是采取脑皮层部分切除．将动物在乙醚麻醉条件下固定在手术板上，将头用酒精和碘酒消毒后，沿中缝做一皮肤切口，切口的长度约 2.5—3.0 厘米，剥离软组织，在颅骨的矢状缝两侧用电锯片各锯开一个小窗（图 1）．翻开颅骨片，暴露出脑皮层的顶叶及部分额叶和枕叶．小心地剥去软脑膜，用一个小金属铲子轻轻切除部分脑皮层．

本文 1981 年 6 月 19 日收到．

切除的面积前后径长为 0.7 厘米，左右径为 0.4 厘米，厚约 0.1 厘米（图 2）. 部分切除脑皮层后，将颅骨片复位，缝合皮肤. 对照组未施手术. 每组实验大白鼠术后经 1, 3, 5, 7, 10, 15, 20, 25 和 30 天断头杀死. 取材部位如图 2 所示. 材料固定于 96% 酒精和 Carnoy 氏液，石蜡包埋，切片 6 微米厚，用 Nissl, Feulgen 和 Brochet 方法染色.

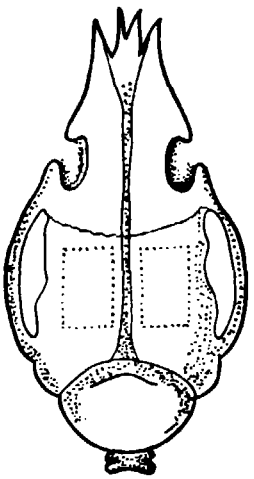

图 1 虚线方块表示锯开的颅骨窗

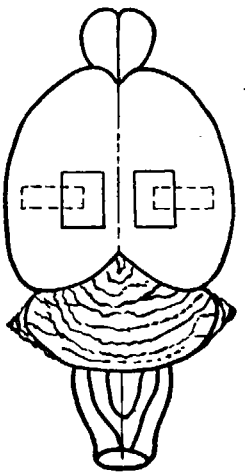

图 2 实线方块表示手术被切除的部位；虚线方块表示取材观察的部位

## 二、结 果

手术后，麻醉效果过去，动物即开始进食，一天后可以转圈活动，但比对照组动物缓慢，三天后即可恢复正常，四肢未见瘫痪. 部分切除脑皮层后 1—3 天；损伤部位出血，液体渗出和巨噬细胞大量增加. 5 天以后脑创伤部位开始纤维化. 20 天后基本长平. 神经元有丝分裂出现在部分切除脑皮层后 3—5 天，以第 4 天为最多. 7 天以后即观察不到有丝分裂的现象. 在正常对照组未见有丝分裂现象. 分裂的神经元一般都出现近创伤部位，或在距损伤部位 2 毫米之内. 它们分布在脑皮质的各板层，但以 II 和 V 层为最多见. 神经元有丝分裂的过程和其它组织细胞一样，亦可分成四个期：前期、中期、后期和末期.

在前期（图版 I, 1），染色质形成卷曲的线条，盘曲成球形. 核仁和核膜消失. 用 Feulgen 方法染色时，去氧核糖核酸显示明显，与邻近间期神经细胞呈鲜明对比. 图版 I, 2 显示一个典型的处于分裂前期的大白鼠大脑皮层锥体细胞. 染色质颗粒染色很深，呈线条状，继而形成染色体.

在中期（图版 I, 3, 4, 6）脑皮质第 II 和 V 层锥体细胞的染色体排列在赤道板上，纺锤丝清楚可见. 树突从神经元的顶端出发. 一些染色体开始向纺锤的两极移动. 铁苏木素染色时，中心体和纺锤丝都明显可见（图版 I, 5）.

在后期（图版 II, 7—8），染色体分成两群，每群染色体各自向纺锤的两极移动. 后期常常可在大脑皮质第 V 层的锥体细胞内观察到，这些神经元的胞质内充满很小的尼氏颗粒，而一群染色体移向细胞的顶部（即树突端），另一群向基部（即轴突端），这就表示细胞将横向裂开，结果只有一个子细胞具有轴突. 继而，两群染色体完全分开，胞质在赤道板上缩窄.

在末期，胞质缩窄加深，细胞分成两个子细胞（图版 II，9）．除了神经元的有丝分裂外，我们还发现了无丝分裂像（图版 II，10），即无复杂的去氧核糖核酸的复制过程，细胞核和胞体在中间同时出现狭窄，直接分成两个子细胞．顶树突到一个子细胞，轴突到另一个细胞．

对照组未出现细胞分裂．我们鉴别分裂的细胞是神经元，而不是神经胶质，依据是：第一，有丝分裂的细胞大于胶质细胞，而且还略大于邻近间期神经元；第二，分裂的细胞带有突起，突起具有明显的极性，即轴突和树突，有时是典型的锥体形，锥体细胞是大脑皮层神经细胞特有的形态特征，不易与其他细胞混淆；第三，分裂的神经细胞含有丰富的尼氏颗粒．

## 二、讨论和结论

我们的实验结果表明，成年大白鼠大脑皮层的神经元在某些条件下即能有丝分裂，亦能无丝分裂．我们所采取的部分切除脑皮层是作为一种对大脑的刺激条件．这种刺激可能扰乱了大脑皮层的平衡状态，而导致神经元的分裂．根据脑组织化学的研究证明，分裂期的细胞化学变化明显．特别是后 3—5 天，神经元有丝分裂及其组织化学变化都最活跃，例如神经元体内的核糖核酸减少，用 Danielli 氏方法显示氨基酸增多．正常脑组织中糖元用组织化学方法显示阴性，但在损伤条件下，无论在神经元或神经胶质大量堆积．结果表明，由于皮质部分损伤而引起了大脑皮层生理和生化过程的激烈改变，而导致了神经细胞分裂像的出现．假如我们对脑皮质不用病理的方法，而采取某种生理性刺激改变它的机能状态，亦能引起神经细胞分裂和再生，那就更有意义了．

总之，我们的实验有力地证明了，成年哺乳动物大脑皮层的神经元在某种条件下，具有分裂和再生的能力．它们不仅无丝分裂，亦可以有丝分裂．因此，现在的问题，不是神经细胞能不能分裂，而应进一步研究引起神经元分裂的条件、分裂的子细胞的命运、它们与其他间期细胞如何建立联系以及它们的功能恢复问题，搞清这些问题将有助于研究高等动物中枢神经系统再生的问题，将对人脑创伤恢复的研究亦很有意义．

本文得到了中山医学院许天禄教授领导下的神经形态学研究室的大力支持及黄莲碧和杨淑珍二位讲师的密切协作，美国奥克拉荷马州立大学解剖学系主任李景昀教授和中国首都医科大学张炳常副教授的热心帮助，谨此一并致谢．

## 参　考　文　献

[1] Иванов, И. Ф., *Архив анат гист. и эмбр.*, **38**(1960), 6: 89—104.
[2] Жаботинский, Ю. М., *ibid.*, **36**(1958). 3:19—28.
[3] Butler. E. G. & Ward, M. B., *J. Exp. Zool.*, **160**(1965), 47—66.
[4] ——————, *Developmental Biology*, **15**(1967), 464—486.
[5] Dohrmann, G. J., *Arch. Neurol.*, **27**(1972), 468—473.
[6] Kao, C. C. & Shimizu, Y., *J. Neurosurg.*, **33**(1970). 127—139.
[7] Kao, C. C., *Exper. Neurol.*, **44**(1974), 424—439.
[8] Kao, C. C., Chang, L. W., et al., *Nerve Grafting*, **54**(1977), 591—615.
[9] Puchala, E. & Windle, W. F., *Exper. Neurol.*, **55**(1977), 1—42.
[10] Simpson, S. B. Jr., *J. Comp. Neurol.*, **134**(1968), 193—210.
[11] Sparrow, J. R. & Kiernan, J. A., *Acta Neuropathol*, **47**(1979), 39—47.
[12] West, J. R., *Neuroscience & Biobehavioral Reviews*, **2**(1978), 27—32.
[13] 徐静，解剖学报，**3**(1958)，2: 144—147.
[14] Сюй Цзин, *Архив анат гист и эмбр.*, **37**(1959), 10: 17—24.

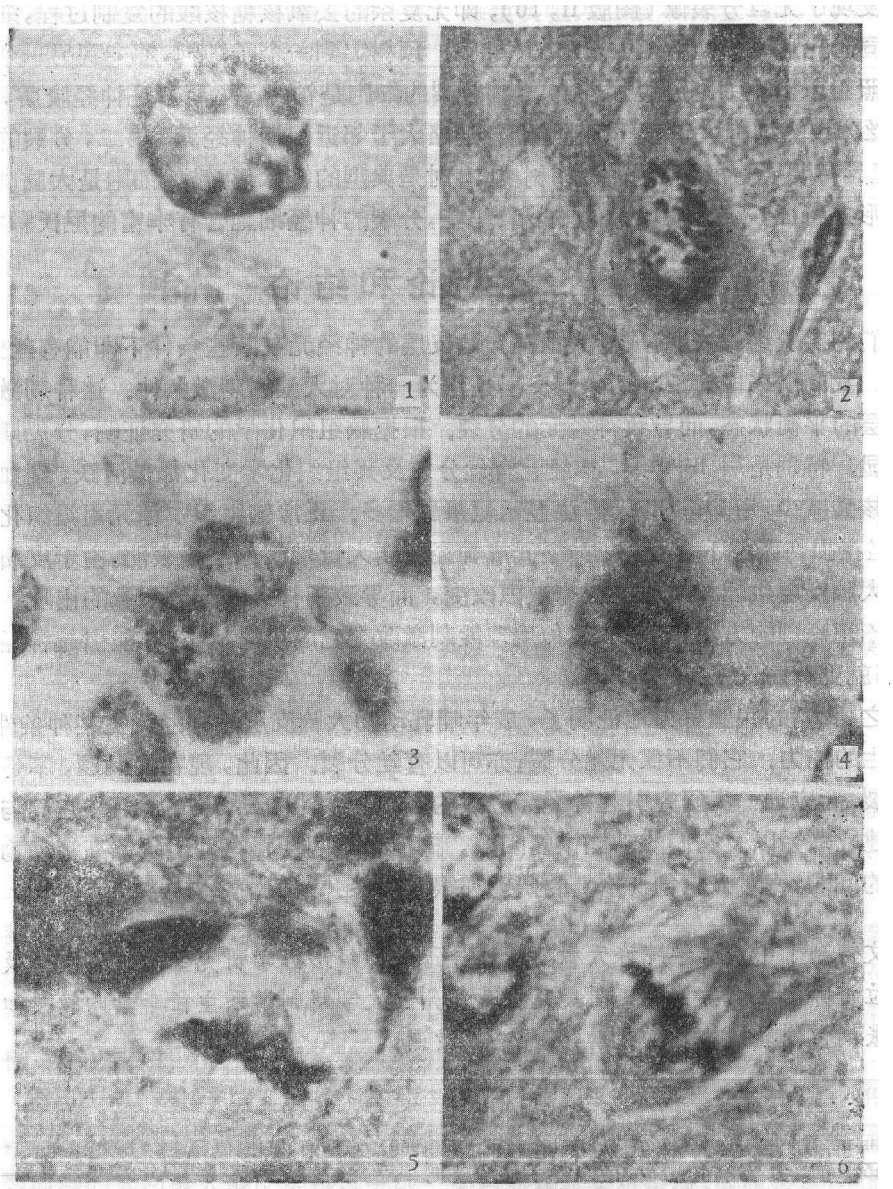


1. 部分切除脑皮层后第 5 天. 分裂前期神经元的核，费尔根染色显示 DNA，放大：880
2. 部分切除脑皮层后第 4 天，分裂前期锥体形神经元，苏木素-伊红染色，放大：880×
3,4. 部分切除脑皮层后第 4 天，分裂中期的典型的锥体细胞，尼氏染色，放大：800×（此照片取自黄莲碧，杨淑珍和徐静 1981 年的工作）
5. 部分切除脑皮层后第 5 天，铁-苏木素染色显示中心体，放大：800×
6. 部分切除脑皮层后第 3 天，分裂中期的锥体细胞，染色体附着于纺锤丝，排列在赤道板上，苏木素-伊红染色，放大：880×

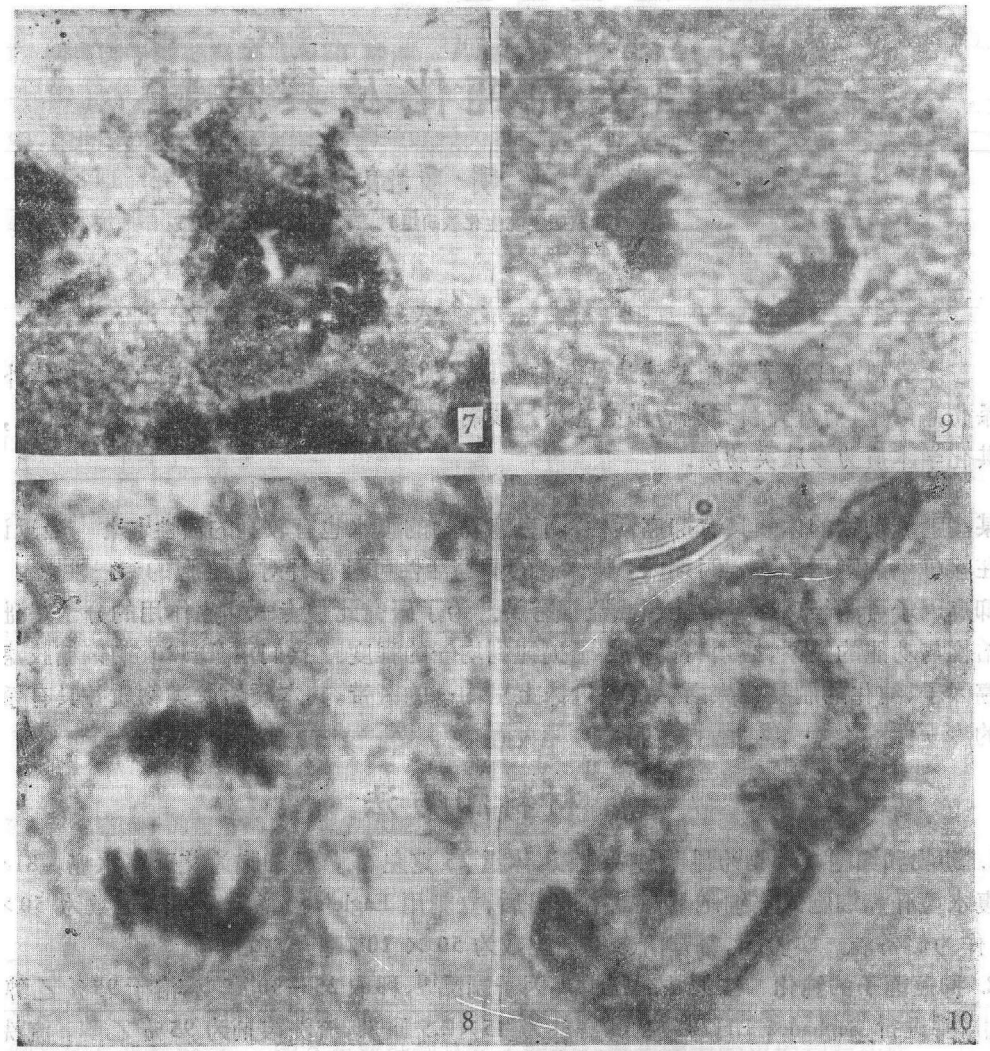


7．部分切除脑皮层后第 3 天，分裂后期的锥体细胞，尼化染色，放大：990×

8．部分切除脑皮层后第 3 天，分裂后期神经细胞，苏木素-伊红染色，放大：1080×

9．部分切除脑皮层后第 5 天，分裂末期神经细胞，胞体出现狭窄，铁苏木素染色放大：900×

10．部分切除脑皮层后第 4 天，神经细胞无丝分裂，布拉舍染色，显示神经细胞体内的 RNA，放大：1080×